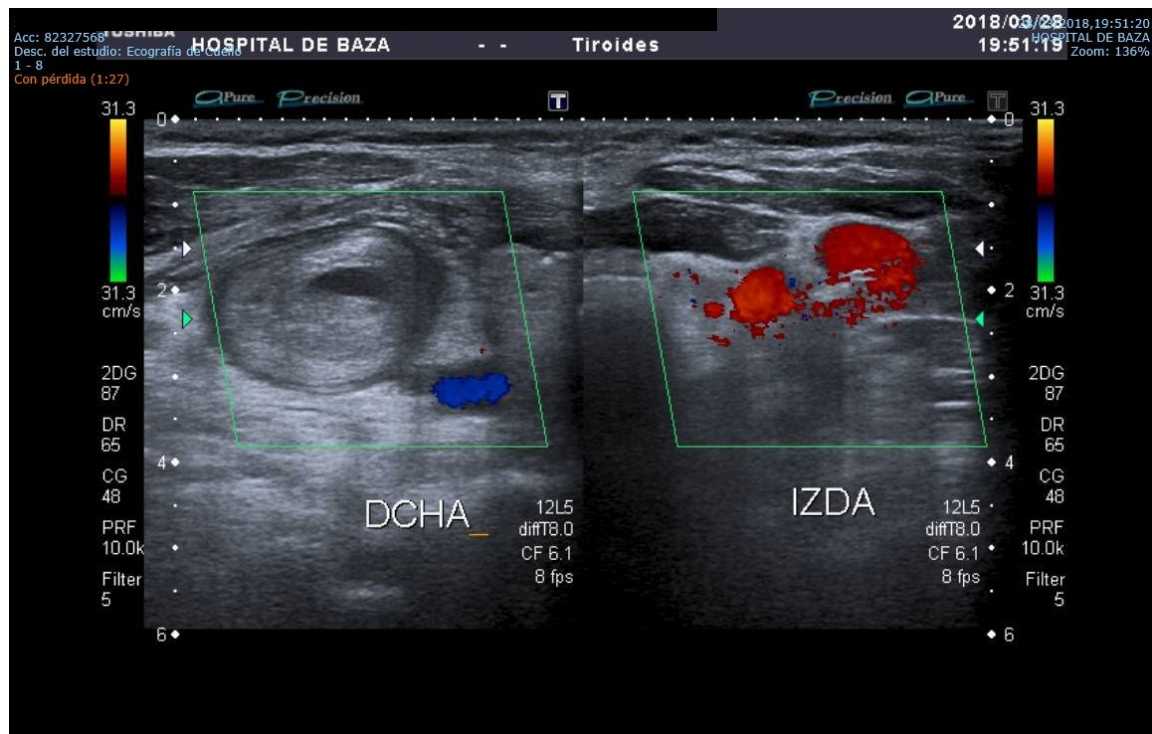


Trombosis de la yugular

Dres. Zafra JJ, Sánchez Rodríguez L, García Giralda M, Pardo Montiel.

Hospital Comarcal De Baza (Granada).



Mujer de 51 años que consulta por urgencias por adenopatía cervical desde hace poco tiempo. Tras la última sesión de quimioterapia, presenta bronquitis purulenta por la que ha seguido tratamiento con levofloxacino + eritromicina con mejoría del cuadro. Desde entonces viene notando aumento de tamaño del cuello, en especial en su cara anterior y lado derecho que le limita la movilidad, con sensación de empastamiento a ese nivel y le produce disfagia creciente.

Ha estado en días previos con febrícula, escalofríos y mal estado general.

Como antecedentes personales destaca mastectomía radical izquierda por carcinoma ductal infiltrante. Última dosis de quimioterapia un mes antes.

Se realiza ecografía cervical observándose aumento de calibre de la vena yugular derecha con contenido ecogénico en su luz y no compresible con la presión del transductor, así como ausencia de flujo en su interior, aspectos éstos en relación con trombosis de la misma. Vena subclavia y axilar derechas permeables. Vena yugular izquierda, subclavia y axilar izquierdas permeables. Conclusión: trombosis de la vena yugular derecha.